

ISSN 1409-5181
UDK: 617 (497.7)

UDK: 616.711-001.5-089

FRACTURES OF THE LOWER CERVICAL SPINE, POSTERIOR OR ANTERIOR APPROACH

Todorov I.

Clinic of Traumatology, Vodnjanska 17, Skopje, Macedonia

ФРАКТУРИ НА ДОЛЕН ВРАТЕН 'РБЕТ, ЗАДЕН ИЛИ ПРЕДЕН ПРИСТАП

Тодоров И.

Клиника за трауматологија, Водњанска 17, Скопје, Македонија

Key words: cervical spine, injuries, surgical approach

Клучни зборови: вратен 'рбет, повреди, хируршки пристап

ABSTRACT

The fractures and injuries of the lower cervical spine (C₃-C₇) in addition to the problem of the neurological deficit, often represent a therapeutic problem. Several classification systems have been suggested in order to create a subdivision and an algorithm for their treatment.

In spite of the application of the most contemporary diagnostic means (CT, MRI), the image of the pathoanatomic substrate is not always complete. This could cause errors in the pre-operation plan, or due to the wrong choice of an operation approach (anterior or posterior) in some cases, an anatomic reduction can not be achieved.

The paper presents two groups of patients operated on for injuries of the cervical spine. In the first group of 134 patients, 30 patients were operated using the anterior approach, and the remaining 104 using the posterior approach. Better results, regarding anatomic reduction have been achieved in the second group of patients where the application of the anterior approach was dominant (of 22 operated, the

ИЗВАДОК

Фрактурите и повредите на долниот вратен 'рбет (C₃-C₇) освен проблемот со невролошкиот дефицит, често пати претставуваат и терапевтски проблем. Досега се препорачани различни системи за нивна класификација со цел да се изврши поделба и алгоритам за нивниот третман.

И покрај примената на софистицирани дијагностички средства (СТ, MRI), не може секогаш да се има јасна претстава за патоанатомскиот супстрат. Ова може да биде причина за грешки во преоперативното планирање или причина за погрешен избор на оперативен пристап (задан или преден) во некои случаи, заради што не може да се постигне анатомска репозиција.

Трудот разгледува две групи на пациенти оперирани заради повреди на вратниот 'рбет. Во првата група од 134 пациенти, 30 пациенти беа оперирани со преден пристап, а кај преостанатите 104 се

примени задниот хируршки пристап. Подобри резултати, во однос на анатомската репозиција беа постигнати во втората група на пациенти каде што почесто се употребуваше предниот пристап (од 22 оперирани, кај 10 се примени преден пристап).

Како заклучок, од сите различни видови повреди на долниот вратен 'рбет, со предна фиксација би требало да се оперираат: фрактури на прешленското тело, некои типови на фрактури-луксации (луксација со фрактура на еден или двата артикуларни продолжетоци), повреди од типот на фрактура сепарација на артикуларниот масив како и повреди на лигаментарниот апарат. Задната фиксација е подобра за: чисти луксации и некои типови на фрактури - луксации.

ВОВЕД

Третманот на повредите на долниот вратен 'рбет секогаш го биел лош глас, поради ризикот од нарушување на невролошкиот статус и можноста за нецелосна репозиција на прешленските тела. Стандардните радиографски техники не се секогаш доволни за прецизно да ги дефинираат сите повреди на скелетната структура и комплексот на лигаменти. Денес, со примената на компјутерската томографија и магнетната резонанца, овозможена е подобра визуелизација на настанатите повреди. Сепак, иако многу ретко, постојат одредени замки при дијагностицирањето, поради кои третманот може да биде несоодветен.

Целта на трудот е да се елаборира прашањето: дали е подобро да се избере предниот, односно задниот хируршки пристап за одредена повреда на долниот вратен 'рбет, и за кои повреди е задниот, односно предниот пристап подобар?

Од 69 пациенти во Rancho – Los Amigos Medical Center (Los Angeles) кои биле оперирани во периодот од 1985 до 1987 со поврети на вратниот 'рбет, кај 27 од нив (или 39%) се појавиле дефинитивни грешки при третманот. Кај 9 пациенти (односно 13%), изборот на оперативниот зафат бил погрешен.

Несомнено, точното дијагностицирање на сите повреди, анализата на стабилност и примената на соодветен систем на класификација, ќе ја сведе можноста за грешки на минимум.

Постојат неколку причини за создавање систем на класификација при категоризацијата на фрактурите на долниот вратен 'рбет:

1. Ваков систем би можел ефикасно и прецизно да даде описни информации за повредите на 'рбетот, елиминирајќи подолги објаснувања.
2. Систем за класификација би бил корисен и за клинички истражувања, со што се осигурува вниманието да е посветено кон една единствена група на повреди.
3. Преку давање информации за веројатната локација на повредата во однос на разните делови на дрбетот, системот за класификација би бил корисен при предвидувањето дали нормалните процеси на залечување би биле адекватни при повторното воспоставување на структурниот интегритет на повредениот 'рбет.
4. Теоретски, систем за класификација кој ги дефинира векторите на сила кои ја предизвикуваат повредата, би бил корисен при планирањето на маневрите за репозиција за обновување на нарушената анатомија. Ова, исто така, би било полезно при одредувањето дали, за дадената повреда, треба да се избере задниот, односно предниот пристап.
5. На крај, системот може да се користи за предвидување на клиничката стабилност на 'рбетот, непосредно по повредата.

За жал, и покрај тоа што голем број одлични статии ги обработуваат повредите на 'рбетот, не сум наишол на систем на класификација кој ги задоволува сите

Класификација на Holdsworth:

- > Едноставни, клинесто-компресивни фрактури
- > Дислокации
- > Ротациони фрактурни дислокации
- > Екстензиони повреди
- > Руптури
- > Стрижни фрактури.

anterior approach has been applied on 10 of them)

In conclusion, from all the various injuries of the lower cervical spine, the fractures of the vertebral body, some types of fracture-luxations (luxation with a fracture of one or two articular facets), injuries of the type fracture separation of the articular massif as well as ligament lesions should be treated with the anterior approach with plate and screws. The posterior fixation is better for: tear – drop fractures, pure luxations as well as some types of fractures – luxations.

INTRODUCTION

The treatment of the injuries of the lower cervical spine has always had a bad reputation, due to the risk from deterioration of the neurological status and the possibility of an incomplete reduction of the vertebral bodies. The standard radiography techniques in two planes, are not always sufficient to precisely define all the injuries to the skeletal structure and the ligament complex. Today, with the application of computed tomography and Magnetic Resonance Imaging, we have the possibility for better visualization of the occurred injuries. However, although to a very small extent, there are possible pitfalls when diagnosing, due to which the treatment might be inadequate.

The purpose of this paper is to elaborate the question: whether it is better to choose the anterior, or the posterior surgical approach, for a specific injury of the lower cervical spine, and for which injuries does the anterior, or the posterior approach work better?

Out of 69 patients in Rancho – Los Amigos medical center (Los Angeles) that were operated on for cervical spine injuries in the period from 1985 to 1987, 27 of them (or 39%) had a definite pitfall in the treatment. In 9 (or 13%) of these the choice of operation was incorrect.

Undoubtedly, the correct corroboration of all injuries, the stability analysis and the application of an adequate classification system would reduce the possible pitfalls to a minimum.

There are several reasons for the development of a classification system for categorizing lower cervical fractures:

1. Such a system could efficiently and accurately communicate descriptive information regarding cervical injuries, eliminating lengthy explanations.

2. A classification system could be useful for clinical research, assuring that attention is aimed at a single injury entity.

3. By providing information on the probable location of injury with regards to various components of the spine, a classification system could be useful in predicting whether normal healing processes would be adequate to re-establish the structural integrity of the injured spine.

4. Theoretically, a classification system that defines force vectors producing an injury could be useful in planning reduction maneuvers to restore spinal alignment. This should also help in determining whether the posterior or anterior approach should be chosen for an operation.

5. Finally, the system could be used to predict the clinical stability of the spine immediately following the injury.

Unfortunately, in spite of several excellent articles discussing injuries of the spine, I still haven't found a classification system that satisfies all the criteria listed above.

Holdsworth classified injury into six categories. The name of each category implied a mode of

Holdsworth classification:

- > Simple wedge compression fractures
- > Dislocations
- > Rotational fracture dislocations
- > Extension injuries
- > Burst injuries
- > Shear fractures.

loading that led to failure of the spine. Unfortunately, it has become apparent that this system is not sufficiently detailed. For example, what is meant exactly by extension injuries?

Allen and Ferguson, in a truly scholarly work, have devised a good classification for spine injuries,

Allen-Ferguson classification for spine injuries:

- > Compression flexion
- > Vertical compression
- > Distractive flexion
- > Compression extension
- > Distractive extension
- > Lateral flexion

горенаведени критериуми. Holdsworth ги класифицира повредите во шест категории. Името на секоја од овие категории укажува на начинот на оптоварување кој довел до повреда на дрбетот. За жал, се чини дека овој систем не е доволно прецизен. На пример, што точно се мисли кога ќе се каже екстензиони повреди?

Allen и Ferguson, на навистина научен начин, направиле добра класификација на

Allen-Ferguson-ова класификација на повредите на вратниот 'рбет:

- Компресија - флексија
- Вертикална компресија
- Дистракциона флексија
- Компресија со екстензија
- Дистракциона екстензија
- Латерална флексија

повредите на вратниот 'рбет, базирана на векторите на сила кои предизвикуваат одредени повреди. Нивната работа потсетува на системот за класификација на Lauge – Hansen за повредите и дислокациите на скочниот зглоб.

Секоја категорија е понатаму поделена на подгрупи подредени според сериозноста на повредите и тоа од помалку кон повеќе сериозни фрактури. На тој начин се добиени 20 подгрупи со различни повреди. Честопати претставува тешкотија да се запомнат сите 20 подгрупи на овие шест главни категории.

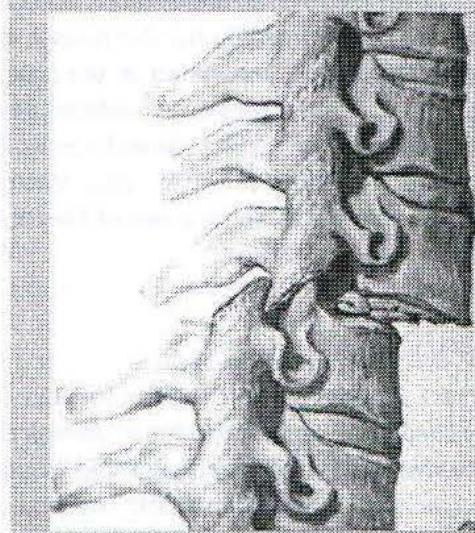
Слична неповолност постои и во класификациониот систем на Aebi и Nazarian. Тие го земаат како појдовна основа, ABC системот на АО-ASIF класификацијата. И овде, исто така, заедно со сите подгрупи, постојат голем број различни повреди со свој карактеристичен опис на анатомската лезија.

Roy – Camille предлага систем кој се базира на патоанатомскиот супстрат на повредите. Сите повреди се поделени на шест класификациони групи:

Чиста луксација - каде постои дислокација на артикуларните површини со соодветна спондилолистеза (слика 1).

Лезија на мобилниот дел на 'рбешниот стоб - Нецелосна лезија на

FIGURE 1 / СЛИКА 1



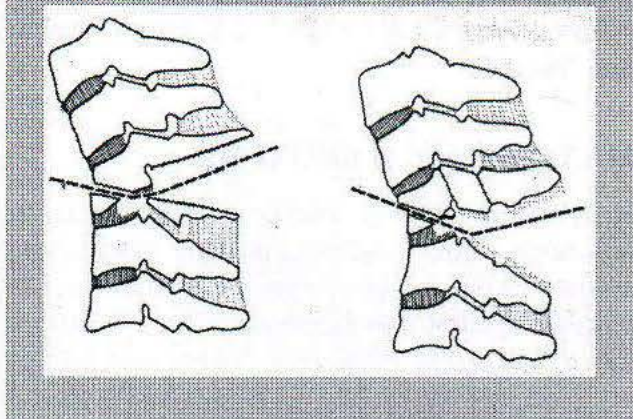
лигемантарниот апарат со последователна нестабилност на повреденото ниво (слика 2).

Tear-drop фрактури - Целосна лигемантарна лезија, обично придружена со коскена авулзија од предниот крај на прешленското тело (слика 3).

FIGURE 2 / СЛИКА 2

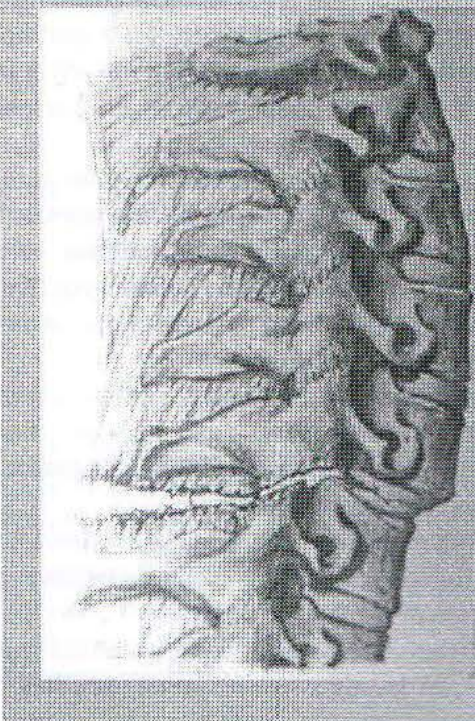

FIGURE 3 / СЛИКА 3



based on force vectors producing specific injuries. It is reminiscent of the Lauge – Hansen system for classification of ankle fractures and fracture dislocations.

Each category is subdivided into stages with the lower numbered stages representing the less severe forms of the specific injury pattern. In this manner, there are twenty patterns of different injuries. It is somewhat difficult to remember all stages of the six categories.

There is a similar flaw with the classification system of Aebi and Nazarian as well. He considers, as his base, the ABC system of the AO-ASIF classification. Here as well, together with the subgroups we have a subdivision into a great number of different injuries with a detailed description of the anatomic lesions.

Roy – Camille has suggested a system which is based on the pathoanatomic substrate of the injuries. All the injuries are divided into six classification groups:

Pure luxation – where there is a dislocation of the articular facets with an appropriate spondylolisthesis (figure 1).

Lesion of the mobile spine segment – an incomplete lesion of the ligament apparatus with subsequent instability of the injured level (figure 2).

Tear drop fractures – a complete ligament lesion, usually with an accompanying bone avulsion from the front side of the vertebral body (figure 3).

Fracture luxation – where in addition to a certain spondylolisthesis there is a fracture as well, usually on one or both articular facets (figure 4).

F.S.A.M. (Fracture Separation of Articular Massif). In this case, there is a double-sided fracture

of the pedicle, in front of and behind the articular massif, and depending whether the injury is single or double sided, the spondylolisthesis of the vertebral bodies is smaller or larger (figure 5).

Fractures of the vertebral body with different forms of deformation of its basic shape depending on the force causing the injury (figure 6).

FIGURE 4 / СЛИКА 4

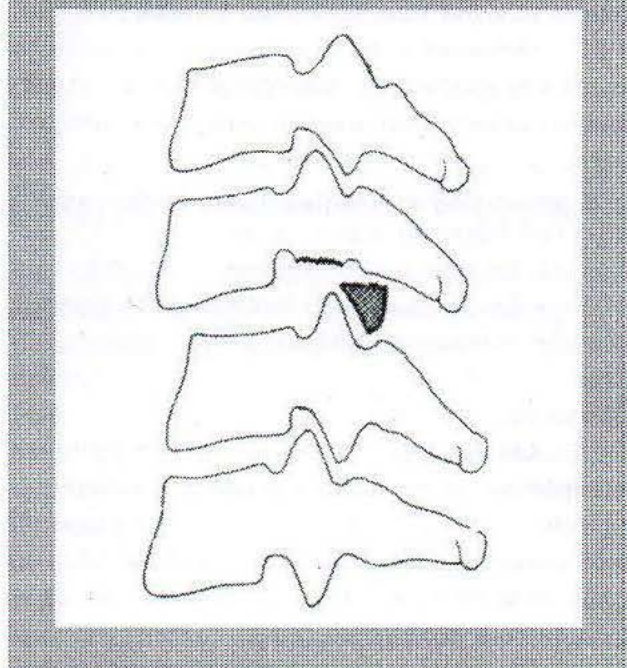
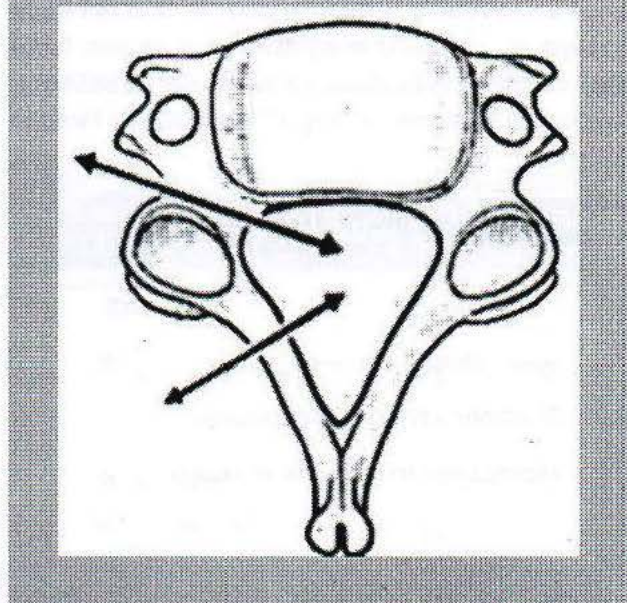


FIGURE 5 / СЛИКА 5



Фрактури-луксации - каде освен одредена спондилолистеза постои и фрактура, обично на еден или двата артикуларни продолжетоци (слика 4).

Ф.С.А.М. (Фрактура-сепарација на артикуларниот масив). Во овој случај постои двострана фрактура на педикулата, пред и по артикуларниот масив, и во зависност од тоа дали повредата е еднострана или двострана, спондилолистезата на телата на прешлените е помала или поголема (слика 5).

Фрактура на першленското тело со различни форми на деформација, во зависност од силата која ја предизвикува повредата

Argenson-ов класификационен систем:

- Компресивни повреди
- Дистракциона флексија и екстензија
- Ротациони повреди

(слика 6).

Од пред неколку години во стручната литература може да се сретне и класификациониот систем на Argenson, кој се базира на претходната работа на Roy-Camille и Allen со три групи на лезии кои се резултат на еден доминантен вектор на сила.

Во секоја група, лезиите се класифицираат според јачината на векторот на сила.

Од сите овие класификации, јас го претпочитам системот на Roy-Camille бидејќи мислам дека е елементарен и лесен за употреба. Моето искуство покажува дека овој систем го рефлектира, доста прецизно, патоанатомскиот супстрат на повредата која

треба да се третира. Не сакам да кажам дека ова е вистинскиот или идеалниот систем, бидејќи во повеќе случаи сум наишол на повреда која не сум можел да ја пронајдам во овој систем.

МАТЕРИЈАЛ И МЕТОДИ

Искуството, според кое ќе се обидам да го одговорам прашањето дали една повреда на долниот вратен 'рбет треба да биде оперирана со преден или заден пристап, се базира на група од 134 пациенти оперирани во период од 10 години (1987-1997), како и втора група од уште 22 пациенти, оперирани во периодот 1997-2001 кога го променивме своето првично мислење. Од вкупниот број оперирани пациенти од првата група, 30 од нив беа третирани со преден пристап, додека другите 104 пациенти беа третирани со заден пристап.

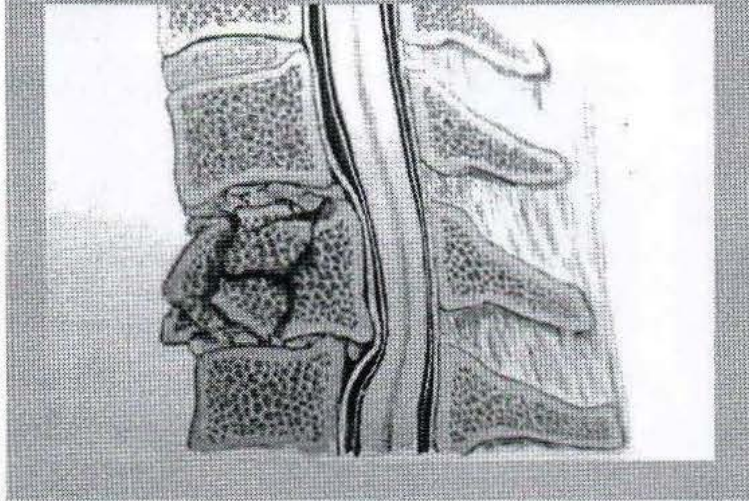
Предниот пристап беше применет во случаи на фрактура на першленското тело кое притиска на дрбетниот мозок од предната страна. Целта на операцијата беше да се стабилизира и декомпримира дрбетот од коскените маси кои го притискаат. Настанатиот дефект се компензира со трикортикален графт од crista iliaca, а фиксацијата се прави со плочка и шрафови на прешленските тела над и под фрактурата.

Задниот пристап беше применет во случаи каде главната лезија е во средниот сегмент на повредениот пршлен или главно за лигаментарни лезии. Целта на операцијата е репозиција на дислокацијата и стабилизација на 'рбетот со плочка и шрафови поставени во артикуларниот масив. Според класификациониот систем на Roy-Camille, повредите кои припаѓаат на првите 5 групи се третираат на овој начин. Во групата на пациенти со **чиста луксација**, во 18 случаи или 17.2% репозицијата е постигната со специјален маневар на лост, а остеосинтезата со плочка и два шрафа обезбедува солидна внатрешна фиксација кај сите пациенти (табела 1, слика 7).

ТАБЕЛА 1 Чиста луксација

	Бр.	%
Анатомска репозиција	18	100
Задоволителна репозиција	-	-
Незадоволителна репозиција	-	-
Вкупно	18	100

FIGURE 6 / СЛИКА 6



Recently, the international literature also mentions the classification system of Argenson, which is based on previous works of Roy-Camille and Allen with three groups of lesions resulting from one dominant force vector.

In each group, the lesions are classified according to the severity of the force vector.

Of all these classifications I prefer the sys-

Argenson classification system:

- > Compression injuries
- > Flexion – Extension distraction injuries
- > Rotation injuries

tem of Roy-Camille because I think it is elementary and easy to use. According to me this system reflects, relatively accurately, the pathoanatomic substrate of the injury which is to be treated. I do not want to say that this is the right or ideal system because on several occasions I have come across an injury I could not recognize in this system.

MATERIALS AND METHODS

The experience, on the basis of which I will try to answer the question if one injury of the lower cervical spine should be operated with an anterior or a posterior approach, is based on a group of 134 non-selected patients operated within the period of 10 years (1987-1997), as well as a second group of 22 patients, operated in the period 1997-2001 when we

adapted our first opinion. Out of the total number of operated patients from the first group 30 of them were treated with the anterior approach, while the other 104 patients with the posterior approach.

The anterior approach has been applied in cases with a fracture of the vertebral body that makes pressure on the spinal cord from the front side. The goal of the operation is to stabilize the spine and to decompress the spinal cord from bone masses that protrude in it. The incurred defect is compensated with a tricortical graft from the crista iliaca and the fixation is done with a plate and screws on the vertebral bodies above and below the fracture.

The posterior approach has been applied in cases where the main lesion is in the middle segment of the injured vertebra or for mainly ligament lesions. The goal of the operation is reduction of the dislocation and stabilization of the spine with a plate and screws placed in the articular massif. According to the Roy-Camille classification system, the injuries that belong to the first 5 groups are treated in this manner.

In the group of patients with a *pure luxation*, in 18 cases or 17.2% the reduction is achieved with a special maneuver with a lever and the osteosynthesis with a plate and two screws provides a solid internal fixation for all patients (table 1, figure 7).

Lesion of the mobile spine segment is more rare injury. There were only 4 cases (or 3.9%) in our material. The reduction is easily achieved with manipulation of the neck and spinous process. We have provided fixation in an anatomic position, in the same manner as previously (table 2, figure 8).

Tear drop fractures. This type of fractures

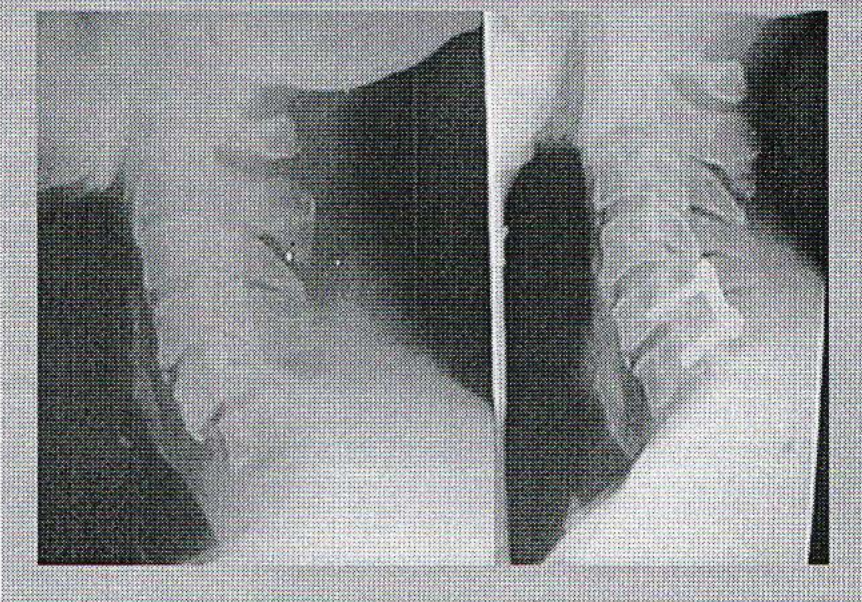
TABLE 1 Pure luxation

	No.	%
Anatomical reductions	18	100
Satisfactory reductions	-	-
Unsatisfactory reductions	-	-
Total	18	100

Лезија на мобилниот дел на рбетниот столб е поретка повреда. Имавме само 4 случаи (или 3,9%) во нашиот материјал. Репозицијата се постигнува лесно со манипулација на вратот и спинозниот продолжеток. Анатомската фиксација се постигнува на истиот начин како и во претходниот случај (табела 2, слика 8).

Tear-drop фрактури. Овие фрактури се многу нестабилни, но анатомска позиција може сепак лесно да се постигне (често пати заради феноменот *aller-retour*, кај овие случаи и нема дислокација). Оперирани се 13 вакви повреди (или 12,5%), сите со анатомска репозиција и одлична фиксација (табела 3, слика 9).

FIGURE 7 / СЛИКА 7



ТАБЕЛА 2 Лезија на мобилниот дел на рбетниот столб

	Бр.	%
Анатомска репозиција	4	100
Задоволителна репозиција	-	-
Незадоволителна репозиција	-	-
Вкупно	4	100

ТАБЕЛА 3 Tear-Drop фрактури

	Бр.	%
Анатомска репозиција	13	100
Задоволителна репозиција	-	-
Незадоволителна репозиција	-	-
Вкупно	13	100

Фрактури-луксации се најчест тип на повреда во нашиот материјал - 58 случаи (56%). Анатомската репозиција во овие случаи не е секогаш едноставна или дури и можна. Во пашата серија, во 9 случаи (15,5%) репозицијата се смета за задоволителна. Причината треба да се бара во веројатна грешка при хируршката интервенција или во фактот дека во ниеден од 58-те случаи не се употреби коса плочка (табела 4, слика 10).

Група на фрактурна сепарација на артикуларниот масив (Ф.С.А.М.). Според нашето искуство, оваа повреда е најтешка за препознавање и третман. Еден индиректен радиографски знак дека постои двојна фрактура на педикулот, е хоризонтализацијата или вертикализацијата на артикуларниот масив на профилниот рендгенограм на вратниот дрбет. Најсигурна дијагноза може да се добие со компјутерска томографија, која што прецизно одредува дали лезијата е еднострана или двострана. Во вакви случаи, кога прешленското тело е одделено со фрактура од позадинските структури на прешленот, кои се единствените делови пристапни со задниот пристап, репози-

are very unstable, but the reduction in an anatomic position is easily achievable (usually in a manner aller-retour there is no dislocation). We have operated 13

FIGURE 8 / СЛИКА 8

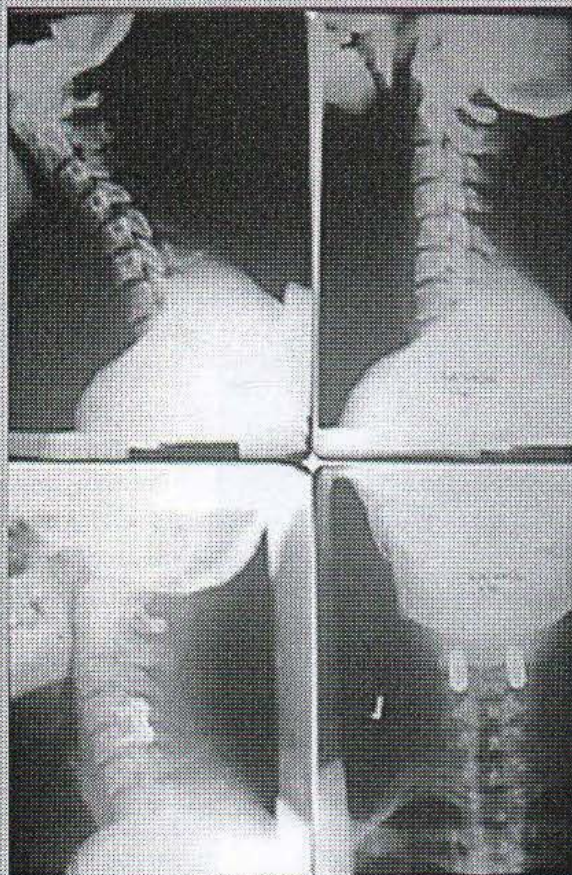
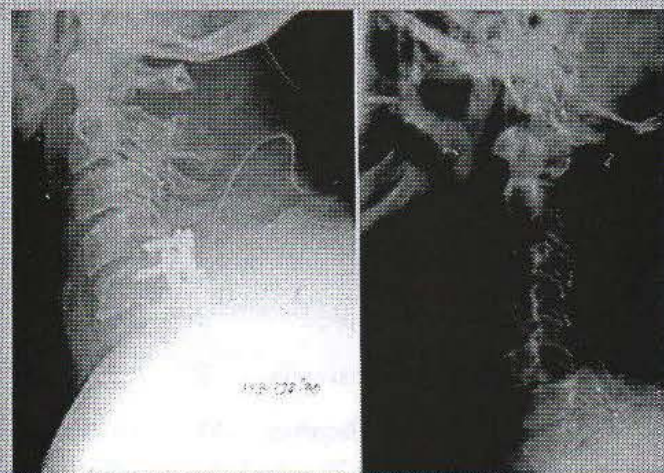


FIGURE 9 / СЛИКА 9



such injuries (or 12.5%), all with anatomic reduction and excellent fixation (table 3, figure 9).

Fracture-luxation is the most common type of injury in our material – 58 cases (56%). Anatomic reduction in these cases is not always simple or even possible. In our series, in 9 cases (15.5%) the reduc-

TABLE 2 Lesion of the mobile spine segment

	No.	%
Anatomical reductions	4	100
Satisfactory reductions	-	-
Unsatisfactory reductions	-	-
Total	4	100

TABLE 3 Tear-Drop fractures

	No.	%
Anatomical reductions	13	100
Satisfactory reductions	-	-
Unsatisfactory reductions	-	-
Total	13	100

tion is deemed satisfactory. The reason should be sought in a probable error in the surgical intervention or in the fact that in none of the 58 cases have we used a sloped plate (table 4, figure 10).

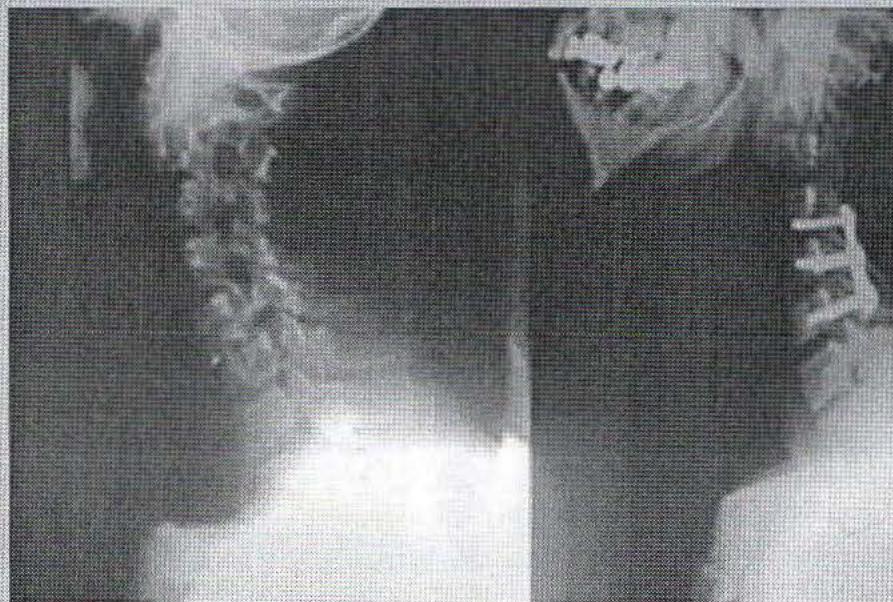
The group of fracture separation of the articular massif (F.S.A.M.). According to our experience this type of injury is the most difficult to recognize and treat. An indirect radiographic sign indicating that there is a double fracture of the pedicle, is the horizontalization or the verticalization of the articular massif on a lateral radiographic view of the cervical spine. The most secure diagnosis is provided by computed tomography which accurately determines whether the lesion is single-sided or double-sided. In such

ТАБЕЛА 4 Фрактури луксаци

	Бр.	%
Анатомска репозиција	49	84.5
Задоволителна репозиција	9	15.5
Незадоволителна репозиција	-	-
Вкупно	58	100

низ два соседни зглоба (артикуларни масиви). Во нашата серија, од вкупно 11 случаи, никогаш не сме постигнале анатомска репозиција. Во 3 случаи (27,2%) репозицијата била задоволителна. Преостанатите 8 случаи (72,8%) беа фиксирани во малпозиција (табела 5, слика 11).

Како заклучок би сакал да истакнам дека според презентираниите резултати, задниот ирисај и фиксација со плочки и шрафови во

FIGURE 10 / СЛИКА 10

цијата е несигурна или невозможна. За среќа овие повреди се ретки. Во нашиот материјал тие се претставени со 8,2% (11 случаи). Во пет од овие случаи, типот на фрактурата беше препознаен во текот на самата операција. Репозицијата секогаш е тешка (особено ако се работи за пациенти со невролошки дефицит). Со внимателна манипулација на држачот на главата, може да се постигне задоволително зарамнување на прешленските тела. Сепак, плочките со 3 или четири шрафа не ја држат репозицијата дури и ако се закосени

артикуларниот масив е одличен метод за третман на повредите на средниот сегмент на

ТАБЕЛА 5 Ф.С.А.М.

	Бр.	%
Анатомска репозиција	-	-
Задоволителна репозиција	3	27.2
Незадоволителна репозиција	8	72.8
Вкупно	11	100

TABLE 4 Luxation fractures

	No.	%
Anatomical reductions	49	84.5
Satisfactory reductions	9	15.5
Unsatisfactory reductions	-	-
Total	58	100

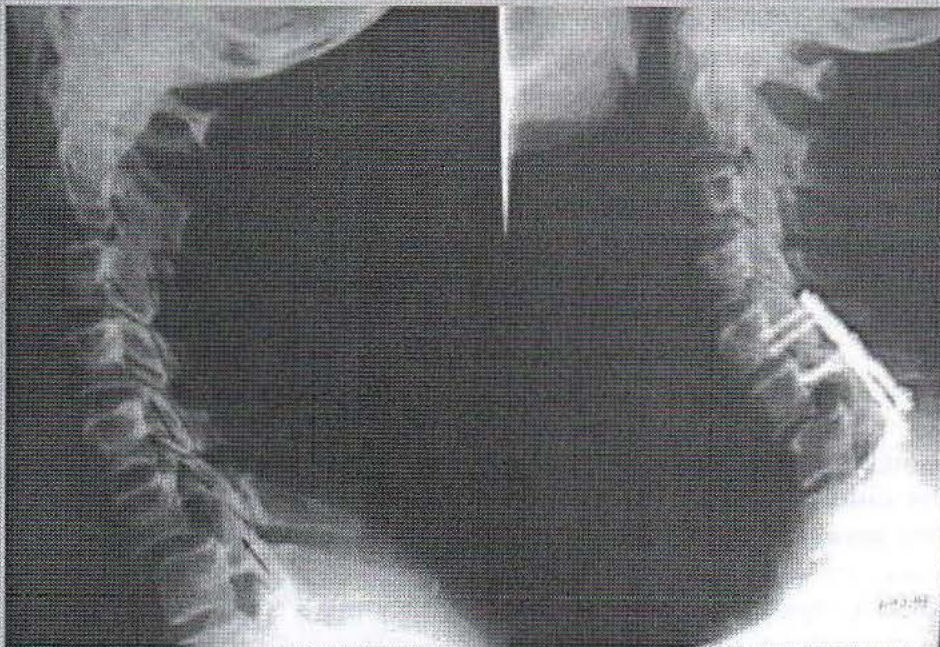cases, when the vertebral body is separated with a fracture from the background structures of the vertebra, which are the only parts accessible with the posterior approach, the reduction is uncertain or impossible. Fortunately these injuries are rare. In our material they are represented by 8.2% (11 cases). In 5 of these cases, the type of the fracture has been recognized during the surgical intervention itself. The reduction is always difficult (especially if we are dealing with patients without neurological deficit). By careful manipulation of the head holder, one can

TABLE 5 F.S.A.M.

	No.	%
Anatomical reductions	-	-
Satisfactory reductions	3	27.2
Unsatisfactory reductions	8	72.8
Total	11	100

neighboring joints (articular massifs). In our series, in all 11 cases we have never achieved anatomic reduction. In 3 cases (27.2%) it has been satisfactory. The other 8 cases (72.8%) were fixed in malposition (table 5, figure 11).

In conclusion I want to say that according to the presented results, the *posterior approach* and fixation with plates and screws in the articular massif is an excellent method in the treatment of the injuries affecting the middle segment of the vertebra. According to our experience, in 80.8% of the cases, it gives

FIGURE 11 / СЛИКА 11

achieve satisfactory leveling of the vertebral bodies. However, the plates with 3 or 4 screws do not hold the reduction even if they are sloping through two

an anatomic reduction and a stable fixation. In 11.4%, the reduction is satisfactory and in 7.8% the results are poor (this is in the group of fracture separation of

ТАБЕЛА 6 Репозиција на долниот вратен 'рбет со заден пристап

	Бр.	%
Анатомска репозиција	84	80.8
Задоволителна репозиција	12	11.4
Незадоволителна репозиција	8	7.8
Вкупно	104	100

прешлените. Според нашето искуство, во 80,8% од случаите се постигнува анатомска репозиција и стабилна фиксација. Во 11,4%, репозицијата е задоволителна, а во 7,8% резултатите се лоши (овие се во групата на фрактурна сепарација на артикуларниот масив) (табела 6).

Предниот пристап применет исклучиво во случаи со фрактура на прешленското тело (што е приближно една третина од нашата серија) по правило, ги дава очекуваните резултати на декомпресија и солидна фиксација.

Останува отворено прашањето дали, во групата на повреди во средниот прешленски сегмент, каде е применет задниот пристап, и во 80% се добиени одлични резултати, може да се постигнат уште подобри резултати. Мислам дека може. Во последниве две години го сменивме нашето мислење со тоа што сега почесто го избираме предниот пристап за овие видови повреда.

ДИСКУСИЈА

Со внимателна анализа на пред-оперативната радиографија и компјутерска томографија, може да се препознаат случаи на фрактурна сепарација на артикуларниот масив или фрактура-луксација, според класификацијата на Roy-Camille. Овде би се вклучиле и некои типови на фрактури кои не можат да се препознаат со системот на Roy-Camille. Тие се подгрупа 4 и подгрупа 5 од компресивните екстензивни фрактури на Allen,

како и билатералната фрактурна дислокација при екстензија на Argenson. Голем дел од овие повреди може успешно да се репонираат со предниот пристап, а фиксацијата може да се постигне со плочка и шrafoви во прешленските тела. Во сите овие случаи, мислам дека е умно, ако се донесе одлука за примена на преден пристап, тогаш да се направи една последна проверка во оперативната сала, со радиографија (Image intensifier) за да се види, со внимателна манипулација на вратот во екстензија и флексија, дали дислокацијата е подложна на манипулација или не. Водени од овие согледувања, во последниве две години, од вкупно 22 различни повреди на долниот вратен 'рбет, оперирани за декомпресија, репозиција или фиксација, во 10 од нив постигнавме успех применувајќи го предниот пристап. Овие 10 повреди претставуваа фрактурна сепарација на артикуларниот масив и фрактури-луксацији, претходно третирани со заден пристап (табела 7, слика 12).

Последниве резултати ни даваат право да заклучиме дека повеќе од 45% (за разлика од нашите претходни 22%) од повредите, каде е укажано на потреба од операција, тоа може да се изведе со преден пристап. Според Caspar, предниот пристап има одредени предности: анатомски пристап со раслојување на ткивата, којшто е помалку крвав и побрз, а со што се намалува оперативната траума. Преку презервација на задните 'рбетни стабилизациони елементи-мускули, зглобови и лигаменти, се постигнува подобра мобилност и стабилност заедно со полесен постоперативен тек.

Ако се земе предвид ова согледување, повредите од групата лезии на мобилниот дел

ТАБЕЛА 7 Споредба

Група	Бр.	Преден пристап	Заден пристап
I	134	30 (22.4%)	104 (77.6%)
II	22	10 (45.4%)	12 (54.6%)

articular massif) (table 6).

The anterior approach applied exclusively in cases with a fracture of the vertebral body (which is approximately one third of our series) as a rule, gives the expected results of decompression and solid fixation.

The issue that remains open is whether in the group of injuries in the middle vertebral segment, where the posterior approach has been applied, the score of 80% of excellent results can be improved. I think it can. In the last two years we have changed our opinion in the sense that we now chose the anterior approach for these types of injuries more frequently than before.

DISCUSSION

By careful analysis of the pre-operation radiography and computed tomography one can recognize cases of fracture separation of articular massif or fracture-luxation, according to the

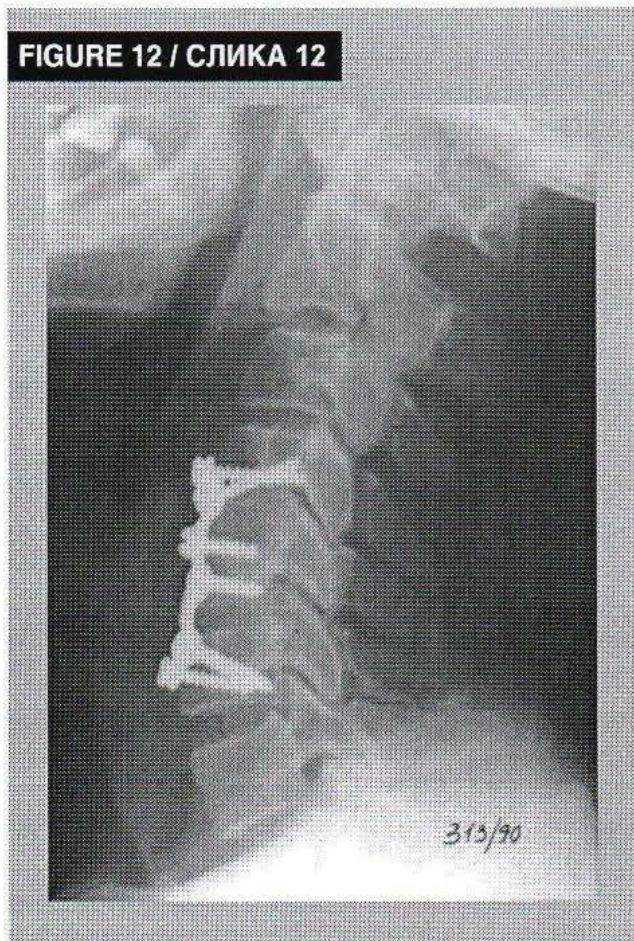
TABLE 6 The reduction of the lower cervical spine with posterior fixation

	No.	%
Anatomical reductions	84	80.8
Satisfactory reductions	12	11.4
Unsatisfactory reductions	8	7.8
Total	104	100

TABLE 7 Comparison

Group	No.	Anterior approach	Posterior approach
I	134	30 (22.4%)	104 (77.6%)
II	22	10 (45.4%)	12 (54.6%)

FIGURE 12 / СЛИКА 12



Roy-Camille classification. Here I would include certain types of fractures that can not be recognized in the Roy-Camille system. These are stage 4 and stage 5 of compressive extension fractures of Allen, as well as bilateral fracture dislocation in extension of Argenson. However, a large portion of these injuries can be successfully reduced with the anterior approach and the fixation could be provided with plates and screws in the vertebral bodies.

In all these cases I think that it is wise, if a decision for the anterior approach is made, then to make a final check in the operating room, with radiography (Image intensifier) to see whether, with careful manipulation of the neck in extension and flexion, the dislocation is susceptible to manipulation, or not.

Guided by this view, in the last two years, out of total 22 different injuries of the lower cervical spine, operated for decompression, reduction or fixation, in 10 of them we have had successful treatment with the anterior approach. These 10 comprise fracture separation of articular massif and fracture luxations, previously treated using the posterior approach (table 7, figure 12).

These last results give us the right to conclude that more than 45% (as opposed to our previous 22%) of the injuries, where an operation has been

на 'рбетниот столб на системот на Roy-Camille, може да се додадат на групата повреди кои можат да се третираат со преден пристап.

ЗАКЛУЧОК

Овде би ги дефинирал моите сугестии за донесување одлука за оперативниот пристап.

Со примена на класификациониот систем на Roy-Camille, може однапред да се одреди најадекватниот оперативен пристап за најголем дел од повредите. Скоро половина од фрактурите може да се третираат со предниот пристап, додека другата половина може да се третира со задниот пристап.

Предниот пристап е погоден за следниве фрактури:

- Фрактури на прешленското тело
- Лезија на мобилниот дел на 'рбетниот столб
- Ф.С.А.М. (фрактурна сепарација на артикуларниот масив)
- Некои случаи на фрактури-луксации
- Tear-drop фрактури

Задниот пристап е погоден за следниве повреди:

- Чисти луксации
- Некои случаи на фрактури - луксации

indicated, it can be done with the anterior approach. According to Caspar, there are some advantages to the anterior approach: a simple mode of exposure which can be extended in a tissue – preserving procedure which is less bloody and technically faster, thereby minimizing operative trauma. By preservation of the posterior spine stabilizing elements – muscles, joints and ligaments, better mobility and stability along with a smoother postoperative course is achieved.

If this view is taken into account, the injuries from the group lesion of the mobile spine segment of the Roy-Camille system can be added to the groups of

injuries that can be operated with the anterior approach.

CONCLUSION

Here I would like to define my suggestions on the decision of the operating approach.

With the application of the Roy-Camille classification system, the most adequate operative approach, for the majority of injuries, can be determined in advance. Almost half of the fractures can be treated with the anterior approach and the other half with the posterior approach.

The anterior approach is suitable for the following fractures:

- Fractures of the vertebral body
- Lesion of the mobile spine segment
- F.S.A.M. (Fracture Separation of the Articular Massif)
- Some cases of fracture – luxation
- Tear-drop fractures

The posterior approach is suitable for the following injuries:

- Pure luxation
- Some cases of fracture – luxation

REFERENCES/ЛИТЕРАТУРА

- [1] Rao S, Badani KM, Jamieson K, Schildhauer T. Pitfalls in the surgical management of cervical spine injuries. *Eur Spine J* 1996; 5:153-60.
- [2] Allen BL, Ferguson RL, Lehman RT, O'Brien RP. A mechanistic classification of closed, indirect fractures and dislocations of the lower cervical spine. *Spine* 1982; 7:1-27.
- [3] Reich SM, Cotler JM. Mechanisms and patterns of spine and spinal cord injuries. *Trauma Quarterly* 1993; 9(2): 7-28.
- [4] El-Khoury GY, Kathol MH. Radiographic Evaluation of Cervical Spine Trauma. *Seminars in Spine Surg* 1991; 3 (1): 3-23.
- [5] Whitehill R, Fractures of the Lower Cervical Spine: Subaxial Fractures in the Adult, *Seminars in Spine Surg* 1991; 3 (1): 71-86
- [6] Brislin BT, Hilibrand AS. Avoidance of Complications in Anterior Cervical Spine Revision Surgery. *Contemporary Spine Surg* 2002; 3 (3): 19:25.
- [7] Torg JS, Guille JT, Jaffe S. Injuries in the Cervical Spine in American Football Players. *J Bone Joint Surg (Am)*, 2002; 84:112-22.
- [8] Vaccaro AR, Watkins B, Albert TJ, Pfaff WL, Klein GR, Silber JS. Cervical Spine Injuries in Athletes: Current Return-to-Play Criteria. *Orthopedics* 2001; 24: 699-703.
- [9] Dormans, JP. Evaluation of Children with Suspended Cervical Spine Injury. *J Bone Joint Surg (Am)*, 2002; 84:124-32.
- [10] Hadden WA, Gillespie WJ. Multiple Level Injuries of the Cervical Spine. *Injury* 1985; 16:628-33.
- [11] Argenson C, De Perretti F, Ghabris A, Eude P, Lovet J, Hovorka I. Classification des lesions traumatiques du rachis cervical inferieur. *J Fr Orthopedie* 2001; 1:23.
- [12] Argenson C, Lovet, J, Sanouiller JL, de Peretti F. Traumatic rotatory displacement of the lower cervical spine. *Spine* 1988; 13:767-73.
- [13] Jacquot F, Signoret F, Feron JM., Prise en charge chirurgicale des fractures tear drop du rachis cervical inferieur. *J Fr Orthopedie* 2001; 1:10.
- [14] Roy-Cammille R, Saillant G, Mazel C. Internal fixation of the unstable cervical spine by a posterior osteosynthesis with plates and screws. *Cervical Spine* 1989; 390-403.
- [15] Traynelis VC, Dinaher PA, Roach RM, Kojimoto H, Goel VK. Biomechanical comparison of anterior Caspar plate and three level posterior fixation techniques in a human cadaveric model. *J Neurosurg* 1993; 79 (1): 96-103.
- [16] Laporte C, Sillant G. Les Entorses du Rachis Cervical Inferieur. *J Fr Orthopedie* 2001; 1-14.
- [17] Vaccaro AR, Cook CM, McCullen G, Garfin SR. Cervical Trauma: Rationale for Selecting the Appropriate Fusion Technique. *Orthopedic Clinics of North Am* 1998; 29(4): 745-54.